ZUR

VERGLEICHENDEN PATHOLOGISCHEN

ANATOMIE UND ÄTIOLOGIE

DER

MASTITIS.

INAUGURAL-DISSERTATION

ZUR ERLANGUNG DER DOCTORWÜRDE

DER MEDICINISCHEN FACULTÄT ZU MÜNCHEN

UNTER

DEM PRÄSIDIUM DES HERRN Prof. Dr. BOLLINGER

VORGELEGT

VON

CARL SCHLÖSSER,

APPROBIRTER ARZT AUS MÜNCHEN.

LEIPZIG,

DRUCK VON J. B. HIRSCHFELD.

1883.

Digitized by the Internet Archive
in 2026

https://archive.org/details/IA41554602_0188

Die Symptome, den Verlauf und die Therapie der Mastitis findet man in allen, selbst den ältesten Lehrbüchern der pathologischen Anatomie, der Chirurgie und Geburtshülfe auf das Genaueste beschrieben. Um so unbestimmter und oft gänzlich fehlend sind die Angaben über Ursache, Entstehung und histologisches Bild der Krankheit.

Früher stand es allgemein fest, dass die Mastitis in weitaus den meisten Fällen durch Unterbrechung des Säugegeschäftes mit folgender Milchstauung entstehe, und wurde nur für vereinzelte Fälle ein mechanischer Insult als Ursache zugegeben. Ich unterlasse es, hierbei auch die ganz veralteten Anschauungen näher zu erörtern, welche als Ursachen der Mastitis Erkältungen, Diätfehler, Gemüthsbewegungen etc. annehmen, sowie den Blondinen eine besondere Disposition zu dieser Erkrankung zuschrieben, und gehe sogleich zu der Darstellung der jetzt herrschenden Ansichten.

Alle neueren Beobachter constatiren einen directen Zusammenhang zwischen den Wunden und Schrunden an der Brustwarze und der Entstehung der Mastitis beim menschlichen Weibe, und hat diese Anschauung eine dreifache Deutung erhalten.

Die erste Ansicht auf der alten Theorie der Milchstauung, welche nur insofern angepasst ist, als weniger die Unterbrechung des Säugegeschäftes, als vielmehr der durch die Schrunden an der Warze gegebene Verschluss der Milchausführungsgänge Galaktostase und Mastitis hervorrufen soll.

Es findet diese Ansicht ihre Vertreter in Veit[1]), Siebert[2]), Klob[3]), Schroeder[4]) und Scanzoni[5]). Ich citire die hierher gehörenden Worte der beiden letzteren Autoren. Schroeder sagt: „Gewöhnlich entsteht die eiterige Entzündung der Brustdrüse im Anschluss an die kleinen Schrunden an den Warzen, indem durch den gebildeten Schorf die Ausführungsgänge einzelner Drüsenlappen verschlossen werden. Hierdurch staut sich das Secret, die Milchgänge und Drüsenbläschen erweitern sich, entzünden sich und in ihrer Wand beginnt die Eiterung. Seltener entsteht sie, wenn nach der plötzlichen Absetzung des Kindes die Milch in der Brust sich stark anhäuft.“ Scanzoni sagt: „Als dieser Entzündung in der Mehrzahl der Fälle zu Grunde liegende Ursache müssen wir alle jene Umstände beschuldigen, welche der regelmässigen Entleerung der Milchgänge hindernd in den Weg treten. Deshalb ist die Mastitis eine so häufige Plage jener Frauen, welche das Selbststillen ihres Kindes entweder ganz unterlassen, oder als allzu plötzlich aus was immer für einer Ursache unterbrechen; ferner bei solchen, wo die geringe Entwicklung der Brustwarzen, die auf denselben sich bildenden Excoriationen und Geschwüre das Lactationsgeschäft ungewöhnlich schmerzhaft für die Mutter und beschwerlich für den Neugeborenen machen. Als nächste Folge der unvollkommenen Milchentleerung und der übermässigen Anhäufung dieses Secretes in den Milchgängen beobachtet man eine congestive Anschwellung der Brüste; und wird diese nicht rechtzeitig durch die Entleerung der angehäuften Milch beseitigt, so bedingt die fortbestehende Hyperämie die in ihrem anatomischen Charakter oben geschilderte Exsudation mit all ihren unangenehmen Ausgängen. Unstreitig ist dies die allerhäufigste Entstehungsweise des in Rede stehenden Leidens, wobei jedoch keineswegs behauptet werden soll, dass ihm zuweilen nicht auch äussere schädliche Einflüsse, Traumen, Verkältungen etc., zu Grunde liegen können.“

Eine zweite Ansicht besteht in der Annahme einer Infection von den Warzenschrunden aus durch die Milchausfüh-

1) Virchow, Pathol. u. Therap. VI. Bd. 2. S. 383.
2) Förster, Pathol. Anatomie. (Siebert.)
3) Klob, Pathol. Anat. der weibl. Sexualorgane. S. 511.
4) Schroeder, Geburtshülfe. S. 806.
5) Scanzoni, Lehrb. der Krankh. d. weibl. Sexualorgane. S. 544. — Scanzoni, Krankh. der weibl. Brüste. S. 124.

rungsgänge und einer directen Einwirkung der entzündungserregenden Ursachen auf die Drüsensubstanz, wonach also die Mastitis als parenchymatöser Process aufzufassen wäre. Es ist diese Ansicht von Klebs[1]) und Franck[2]) ausgesprochen worden.

Eine ähnliche Ansicht, nur etwas sehr allgemein gehalten, spricht Velpeau[3]) aus, er sagt: „Mille causes pouvant troubler la fluidité, la liquidité du lait, le lait s'altère change de consistance et de nature; un travail chimique s'établit aussitôt entre ses divers éléments; il n'est bientôt plus pour la mamelle q'un corps étranger — les conduits lactés peuvent perdre patience: alors l'inflammation gagne la glande et prend vite les carractères de l'inflammation parenchymateuse."

Eine dritte Anschauung nimmt ebenfalls eine Infection von den Schrunden der Warze aus an, lässt dieselbe jedoch durch die Lymphgefässe vor sich gehen. Diese ätiologische Auffassung, durch welche also der Process durch eine Art Lymphangoitis der Mamma charakterisirt ist, wird durch Nélaton[4]), König[5]) und Billroth[6]) vertreten und hat letzterer Autor zugleich die Histologie der Mastitis genauer besprochen, weshalb ich seine Ansicht kurz widergeben will: „Die Milchstauung als Ursache ist nicht ganz zu verwerfen, aber wegen der vielen Fälle von Unterbrechung des Säugens ohne folgende Mastitis auszuschliessen. Die Mastitis entsteht wahrscheinlich in Folge von Warzenexcoriationen, und zwar entweder durch die Milchgänge oder durch die Lymphgefässe fortgeleitet; ersteres hat weniger Wahrscheinlichkeit, da die Bacterien keine Bewegung haben und dem Secretionsstrom entgegen wohl nicht vordringen können, sie müssten denn die Milch durch fermentative Eigenschaft verändern, dass sie phlogogen wirkt." Billroth gibt nun die Abbildung eines Präparates und sagt dazu: „Die Acini sind umgeben und verdeckt durch kleinzellige Infiltration. Die Epithelien scheinen keinen Antheil an der Zellbildung zu nehmen, man kann nicht erkennen, was aus ihnen wird; schliess-

---

1) Klebs, Pathol. Anat. II. Bd. S. 1169.

2) Franck, Handb. der thierärztl. Geburtsh. S. 548.

3) Velpeau, Traité des mal. du sein. p. 74. — Velpeau, Des abscés du sein. Bull. ther. 1851.

4) Nélaton, Revue médic-chirurgicale de Paris. Tome 13. p. 168.

5) König, Lehrb. d. speciell. Chirurgie. I. Bd. S. 652.

6) Billroth, Krankheiten d. Brüste. Deutsche Chirurgie. S. 15.

lich scheinen sie mit der Wandung der Drüsenbeeren und dem infiltrirten Zwischengewebe zu zerfallen. Man hat hiervon den Eindruck, dass der phlogogene Reiz von den Drüsenacinis ausgehen muss.“ Billroth führt nun einen Fall von künstlich mit Hindurchziehen eines wollenen Bandes durch die Mamma einer nicht säugenden Hündin erzeugter Mastitis an und bemerkt dazu: „Auch hier sind hauptsächlich die Acini und ihre nächste Umgebung kleinzellig infiltrirt, also müssen wohl die die Läppchen umspinnenden Lymph- und Blutgefässe die Uebertragungswege sein.“

Die Deutung der Mastitis als einer interstitiellen Entzündung gibt auch Rindfleisch[1]), allerdings bedingungsweise, mit den Wörtchen „dürfte wohl“ und bemerkt dazu, dass die Histologie der Mastitis noch so gut wie gar nicht bekannt sei.

Eine Infection durch die Milchgänge und die Lymphgefässe gemeinsam nimmt Spiegelberg[2]) an.

Dies sind, in Kürze wiedergegeben, die Anschauungen über die Pathogenese der Mastitis, wie sie in der Literatur niedergelegt sind.

Der Grund, warum bei den meisten Autoren über die Entstehung und die Histologie der Mastitis so verschiedenartige Angaben, und diese meist nur vermuthungsweise gegeben sind, liegt offenbar in der Schwierigkeit, ein Präparat von einer möglichst frisch damit befallenen Mamma zu erhalten. Aus diesem Grund und in der Ueberzeugung, dass diese Krankheit bei unseren Hausthieren und bei dem Menschen, was ihre Aetiologie sowohl, als ihre Anatomie und ihren Verlauf betrifft, gänzlich übereinstimmend sich verhält, habe ich auf Veranlassung und unter Leitung des Herrn Prof. Bollinger die anatomischen Verhältnisse der Mastitis bei der Kuh untersucht und glaube mich aus folgenden Gründen berechtigt, das hier erhaltene Resultat direct auf die Mastitis beim menschlichen Weibe zu übertragen.

Der histologische Bau und die Function der Mamma des Menschen und des Rindes sind gleich. Auch bei der Kuh entsteht die Mastitis nach Angabe sämmtlicher Autoren vorzüglich während der Zeit der Lactation. Die neueren Autoren, welche die Mastitis beim Rind beschreiben, haben auch hier einen ursächlichen Zusammenhang mit Schrunden und Wunden an der Zitze

---

1) Rindfleisch, Lehrb. d. pathol. Gewebelehre. S. 483.
2) Spiegelberg, Lehrb. d. Geburtshülfe. S. 702.

gefunden. Der Verlauf und der Ausgang der Mastitis ist beim Menschen und Rind derselbe. Von den meisten Autoren über Mastitis beim Menschen sind Versuche an Thieren als gültiges Beweismaterial aufgeführt und angenommen worden.

Das Material, welches mir als Grundlage meiner Arbeit dient, betrifft im Ganzen 10 Fälle. Es waren hiervon 6 Fälle von Mastitis der Kuh in der Sammlung des pathologischen Institutes zu München als Spirituspräparate aufbewahrt; 3 Fälle von frisch mit Mastitis befallenem Euter erhielt ich aus dem hiesigen Schlachthause und den letzten Fall, mit dem scharfen Löffel entfernte Gewebspartien einer vereiternden menschlichen Mamma, verdanke ich der Güte des Herrn Privatdocenten Dr. Herzog. Von diesen 10 Fällen sind zwei, nämlich ein Fall von gangränöser — und einer von tuberculöser Mastitis, als nicht zum vorliegenden Thema gehörig, auszuschliessen, so dass also noch 8 Fälle restiren. Es möchte vielleicht erscheinen, als ob diese Zahl zu gering sei, um daraus einen sicheren Schluss auf das Wesen der Mastitis zu ziehen, jedoch mache ich darauf aufmerksam, dass bei der Mastitis niemals die ganze Drüse oder auch nur ein grösserer Abschnitt gleichmässig befallen wird, sondern der Process kriecht langsam von einem Drüsenläppchen auf das andere fort, so dass man besonders bei frischen Fällen an ein und demselben Präparat alle Stadien der Mastitis von der geringen kleinzelligen Infiltration bis zum fertigen kleinen Abscess studiren kann.

Bevor ich an die Beschreibung meiner Präparate gehe, möchte ich noch mit einigen Worten den normalen Bau der Mamma des Menschen und des Rindes schildern. Beiderseits ist die Mamma eine zusammengesetzte acinöse Drüse, welche aus baumförmig verzweigten Ausführungsgängen und an denselben ansitzenden Drüsenbläschen, den Acinis, besteht. Die Acini sind mit einem der structurlosen Basalmembran aufsitzenden kubischen Epithel, die Ausführungsgänge mit Cylinderepithel bekleidet. Beim Rind ist das Euter in vier einzelne Drüsencomplexe (Viertel) getheilt und münden die Ausführungsgänge je eines Viertels in einen gemeinschaftlichen Raum, die Milchcisterne, welch letztere ihren Ausführungsgang an dem Strichkanal, der an der Spitze der Zitze endigt, findet. Beim Menschen enden die Milchausführungsgänge, 15—20 an Zahl, jeder für sich auf der Brustwarze aus und bildet jeder Ausführungsgang mit seinen aufsitzenden primären, secundären und tertiären Drüsenläppchen eine gesonderte Drüsenpartie. Die Milchgänge com-

municiren weder beim Menschen, noch beim Rind (vor ihrer Einmündung in die Cisterne) mit einander. Das Drüsengewebe, das Parenchym, wird von einem für die Läppchen stärker entwickelten, für die Acini feineren, bindegewebigen Stützreticulum, dem Interstitium, gehalten. In letzterem verlaufen die Blut- und Lymphgefässe, welche so angeordnet sind, dass zunächst ein Lymphcapillarnetz und um dasselbe herum ein Blutcapillarnetz jeden Acinus umspinnt. Bei dem Menschen scheint das interstitielle Bindegewebe immer auf Kosten des Drüsenparenchyms etwas stärker entwickelt zu sein, was sich durch die meist lange dauernde Functionsunthätigkeit erklärt. Leider war es mir nicht möglich, über den klinischen Verlauf, über Beginn und die Dauer meiner Fälle etwas Näheres zu erfahren und kann ich daher nur das makroskopische Bild, welches sich mir beim Empfang derselben darbot, schildern.

Anatomische Schilderung.

Zwei frisch aus dem Schlachthaus erhaltene Fälle, bei welchen die Erkrankung je ein Viertel des Euters betraf, waren, wie ich später aus den mikroskopischen Präparaten erkennen konnte, beide nur ganz kurze Zeit von der Erkrankung befallen. Auf dem Durchschnitt zeigte sich das Gewebe von grauröthlicher Farbe, die Ausführungsgänge und die angeschnittenen Drüsenläppchen waren strotzend mit flockiger, dickflüssiger, graulich gefärbter Milch erfüllt. Die innere Fläche der Milchgänge zeigte starke (katarrhalische) Röthung. Die sogleich untersuchte Milch enthielt neben Fetttröpfchen, Caseingerinnseln, einzelnen Epithelien und weissen Blutzellen in einem Falle geringe Mengen, im anderen eine überaus grosse Anzahl von Bacterien. Die übrigen Präparate waren sämmtlich in Alkohol aufbewahrt und ist makroskopisch an denselben ausser grösseren und kleineren, immer von derbem Bindegewebe umgebenen Abscessen nichts zu sehen.

Nur zwei Fälle möchte ich noch hervorheben, nämlich einen Fall von chronischer und einen von gangränöser Mastitis.

Während gewöhnlich bei chronischer Mastitis makroskopisch ausser der derben Consistenz, geringem Milch- und Saftgehalt und einigen grösseren Abscessen nichts zu bemerken ist, haben wir hier einen, nur mehr in den Milchgängen sich abspielenden Krankheitsprocess. Die ganze Drüse ist vergrössert und von einer derben, an einigen Stellen bis zu 3 Cm. dicken Bindege-

websschichte umschlossen. Das Drüsengewebe ist ebenfalls von derben, breiten Bindegewebszügen durchsetzt, in welchen kleine, atrophische, durch ihre etwas röthliche Farbe unterscheidbare Drüsenläppchen liegen. Auf dem Durchschnitt erscheint das Präparat in ziemlich regelmässigen Abständen durchlöchert und erweisen sich bei Untersuchung mit der Sonde diese Löcher als colossal ausgedehnte, mit Eiter erfüllte Milchgänge. Es bietet somit dieses Präparat das Bild eines chronischen und eiterigen (specifischen) Katarrhs. (Hierzu Fig. IV, S. 14.)

Der zweite Fall von gangränöser Mastitis erscheint mir deshalb erwähnenswerth, weil in den Lehrbüchern der Thierheilkunde bei der Kuh der Ausgang in Brand als etwas verhältnissmässig Seltenes angegeben wird. Das ganze Viertel ist blauschwarz, missfarbig. Auf dem Durchschnitt finden sich grössere und kleinere, mit Brandjauche erfüllte Abscesse. Die über diesem Viertel liegende Hautdecke, sowie der dazu gehörige Strich ist stark ödematös infiltrirt. Leider konnte ich über die Entstehung der Krankheit nichts erfahren. Ich vermuthe, dass vielleicht eine Infection mit Maul- und Klauenseuche vorliegt.

Von den besprochenen 8 Fällen habe ich etwas über 50 mikroskopische Schnitte gefertigt und will ich dieselben in Kürze beschreiben. Wie ich schon oben erwähnt habe, sind in ein und demselben Präparate von Mastitis die verschiedensten Stadien derselben vertreten, jedoch gilt dies nur für die relativ frischen Fälle und so lange sich die Krankheit noch in ihrer Entwicklung befindet; sobald der Process in ein chronisches Stadium oder in das Stadium der Rückbildung getreten ist, trifft der Satz nicht mehr zu und haben wir alsdann überall dasselbe Bild. Das erstere fand ich bei fünf meiner Fälle, das letztere bei dreien und ist es mir daher nicht möglich, die Beschreibung der Schnitte für jeden einzelnen Fall zu geben; ebenso würde es zu weit führen, wenn ich die sämmtlichen 50 Schnitte, jeden einzeln, besprechen wollte, ich habe deshalb dieselben in Gruppen abgetheilt und diese Gruppen wieder nach der zunehmenden Intensität und Dauer des Krankheitsprocesses geordnet.

Mikroskopischer Befund.

1. Acute Mastitis.

I. Gruppe. Acini ausgedehnt, meist ohne Inhalt, Epithel schwächer. Spärliche Caseingerinnsel. In einigen Acinis Lamellen oder Fäden, welche in dem betreffenden Acinus parallel liegen

(Faltungen der structurlosen Membran?). An einigen Stellen scheinen die ein Läppchen bildenden Acini mit jetzt herausgefallenen Eiterkörperchen angefüllt zu sein und findet sich auch in dem, die betreffenden Acini umspinnenden Bindegewebe geringe kleinzellige Infiltration.

II. Gruppe. Acini weit, mit niederem Epithel besetzt. Die meisten Acini mit feinkörniger, Eiterkörperchen und Fett enthaltender Masse erfüllt. Spärliche Caseingerinnsel. Das Interstitium frei von Infiltration.

III. Gruppe. Acini ausgedehnt, mit körniger Masse erfüllt, welche sich, frisch untersucht, als aus Fetttröpfchen, Epithelien, weissen Blutkörperchen und zahllosen Bacterien bestehend erwies. Keine Caseingerinnsel. Einige Läppchen zeigen im periacinösen Bindegewebe geringes, kleinzelliges Infiltrat.

IV. Gruppe. Acini klein, meist ohne Inhalt. Spärliche Caseingerinnsel. Das intralobuläre Bindegewebe der meisten Läppchen mehr oder weniger kleinzellig infiltrirt. Das perilobuläre Bindegewebe frei von Infiltration, jedoch sehr zellenreich. (Hierzu Fig. I, S. 11.)

V. Gruppe. Acini klein, zum Theil mit Eiterzellen, Epithelien und Fett erfüllt. Wenig Caseingerinnsel. Ueberall kleinzellige Infiltration. Die in den Präparaten befindlichen Ausführungsgänge stark ausgedehnt. Interstitielles Bindegewebe vermehrt.

VI. Gruppe. Acini weit, mit Eiterkörperchen, Caseingerinnseln, Epithelien und Fett erfüllt. Drüsenläppchen überall stark kleinzellig infiltrirt. Bindegewebe wenig vermehrt. In der Mitte eines Präparates ein sehr stark ausgedehnter Milchgang — Retentionscyste.

VII. Gruppe. Acini klein, ohne Inhalt. Drüsenläppchen sehr stark kleinzellig infiltrirt. Bei einigen sind die Acini mit ihren Epithelien im massenhaften Infiltrat untergegangen. Interstitielles Gewebe hypertrophisch, mit vielen jungen Bindegewebszellen und Fett. Milchgänge stark ausgedehnt, mit Eiter erfüllt, die Wandung kleinzellig infiltrirt. (Hierzu Fig. II, S. 12.)

VIII. Gruppe. An Stelle der Drüsenläppchen kleinzellige Massen, die nur noch durch die Bindegewebsscheiden, welche früher einen Lobulus umspannen, zusammengehalten werden und demnach einen Lobulus repräsentiren. Die Epithelien sind ganz im Infiltrat untergegangen. Ein einziges Läppchen noch

frei, und wie einige Caseingerinnsel darin vermuthen lassen, noch in Secretionsthätigkeit.

IX. Gruppe. Zahlreiche Abscesse, von denen zum Theil nur mehr die dicke, derbe Bindegewebswandung zu sehen ist, während der Eiter herausgefallen. An einigen Stellen noch atrophische Reste des Bindegewebes.

Fig. I.

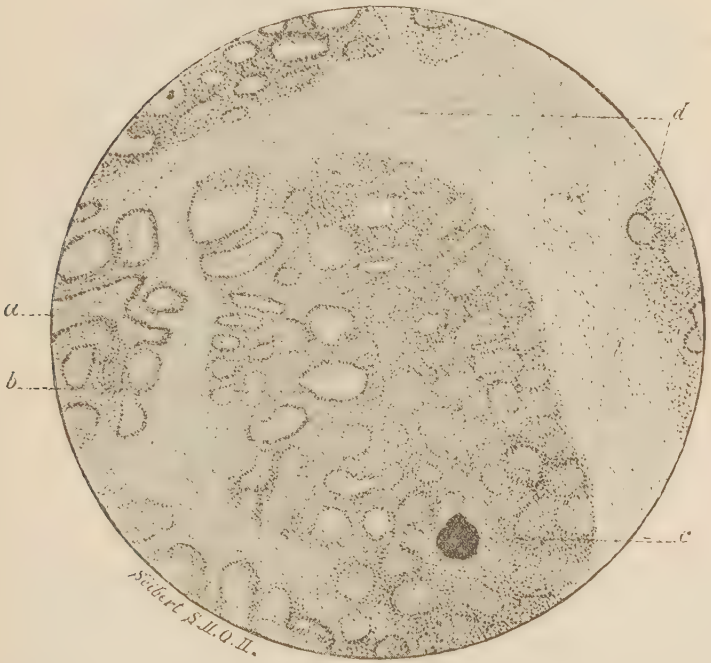

Fall von acuter Mastitis der Kuh. Präparat aus der Gruppe IV. Mikrotomschnitt. Färbung mit Hämatoxylin, Alkohol, Nelkenöl, Canadabalsam. In dem nach links liegenden Abschnitt eines Drüsenläppchens *a* beginnende kleinzellige Infiltration. Bei dem in der Mitte liegenden Drüsenläppchen *b* überall massige kleinzellige Infiltration des intralobulären resp. periacinösen Bindegewebes und ist auf der rechten Seite des Läppchens die Form der in Zerstörung befindlichen Acini nur sehr schwach durch das massenhafte Rundzelleninfiltrat zu erkennen. Unten im Läppchen liegt ein tief violettroth gefärbtes Caseingerinnsel *c*. Im interlobulären Bindegewebe *d* durch zahlreiche Spindelzellen documentirte Bindegewebsneubildung.
Vergrösserung = Seibert S. II. O. II.

Die bis jetzt beschriebenen neun Gruppen sind aus Schnitten meiner fünf Fälle von acuter Mastitis beim Rind zusammengestellt; die folgenden sind drei Fälle von chronischer Mastitis und

kann ich dieselben aus oben angeführtem Grunde, indem ich sie als zehnte Gruppe aufführe, jeden Fall für sich beschreiben.

Fig. II.

Fall von acuter Mastitis der Kuh. Präparat aus der Gruppe VII. Mikrotomschnitt; Färbung mit Hämatoxylin, Alkohol, Nelkenöl, Canadabalsam. Partie eines sehr stark infiltrirten Drüsenläppchens bei stärkerer Vergrösserung. Hartnack S. 7. O. III. Die meisten Acini sind im massenhaften Infiltrat untergegangen und zeugen nur mehr verschiedene, in der oberen Hälfte des Bildes im Infiltrat liegende Acinusepithelien von ihrer früheren Anwesenheit. Einige Acini *a* noch in ihrer Form erkennbar, jedoch in Verödung befindlich. Nach rechts und unten Einleitung zur Abscessbildung *b*. Die Rundzellen sind in der Zeichnung etwas zu klein ausgefallen.

2. Chronische Mastitis.

X. Gruppe. 1. Gewebsfetzen aus einer menschlichen Mamma mit chronischen Abscessen. Die Stellen der Drüsenlobuli durch kleinzelliges Infiltrat, in welchem sich viele Epithelien befinden, markirt. Bindegewebe stark hypertrophisch. Einige erhaltene Ausführungsgänge mit Epithel ausgekleidet.

2. Chronische Mastitis der Kuh. Sehr viel Bindegewebe, kleine atrophische Drüsenläppchen mit hohem cylin-

drischem Epithel. Acini ohne Inhalt. Einige Lobuli sind noch stark kleinzellig infiltrirt. In der Mitte der Präparate ein Abscess. Die Blutcapillaren sind an einigen Stellen noch mit Blutkörperchen gefüllt. Im Bindegewebe viele Zellen. (Hierzu Fig. III.)

Fig. III.

Mikrotomschnitt aus einer cirrhotischen, atrophischen Stelle bei chronischer Mastitis der Kuh. Gruppe X, 2. Hartnack S. 4. O. III. Färbung mit Hämatoxylin, Alkohol, Nelkenöl, Canadabalsam. In massenhaft entwickeltem, zahlreichem Bindegewebe viel grössere und kleinere Stellen *a* mit kleinzelliger Infiltration, welche wohl den Ort anzeigen, an dem früher ein Drüsenacinus sich befand. Die vorhandenen Acini klein, atrophisch, vom Bindegewebe comprimirt. Die Epithelien sind in der Zeichnung etwas schwächer ausgefallen, sie sind in Wirklichkeit cylindrisch, was uns darauf hinführen dürfte, dass wir hier keine Acini mehr vor uns haben, sondern zumeist kleinere Milchgänge *b*, während die Acini schon grösstentheils zerstört sind. Zwischen den zusammengedrückten Resten der Milchgänge erscheint das Bindegewebe reicher an Rundzellen, als an den übrigen Stellen.

3. Chronische Mastitis der Kuh. Massenhaft entwickeltes, zellreiches Bindegewebe, in welchem sich vereinzelte, ganz kleine Drüsenläppchen mit schwächerem Epithel befinden. Milchgänge weit ausgedehnt, mit Eiter erfüllt und

rund umschlossen von derbem, ringförmigem Bindegewebe. Das Epithel derselben zu Grunde gegangen. (Hierzu Fig. IV.)

Fig. IV.

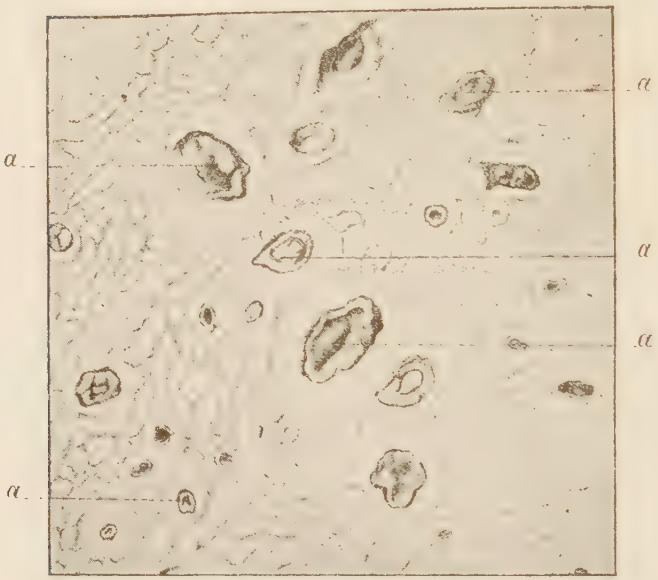

Fall von chronischer Mastitis der Kuh. Gruppe X, 3. Makroskopisches Bild eines Durchschnittes in natürlicher Grösse. Querschnitte von ausgedehnten, mit Eiter erfüllten Milchgängen *a* mit ulcerirten Wandungen und umgeben von derben Bindegewebsringen. Die Hauptmasse des Mammaparenchyms grobkörnig granulirt. Atrophische, nach rechts kaum mehr vom Interstitium differenzirbare Drüsenläppchen, welche von dicken, derben Bindegewebszügen umgeben und eingeschnürt sind. Ausgang in Cirrhose mit fortbestehender, chronischer, ulceröser Entzündung der Milchgänge.

Bei den in der Beschreibung gebrauchten Ausdrücken: kleine, grosse und weite Acini, habe ich die Grösse und Weite der Acini einer in Lactation befindlichen, nicht pathologisch veränderten Mamma als Norm angenommen. Die Gebilde, welche ich als Caseingerinnsel bezeichnet habe, sind verschieden grosse, aus homogener Masse zusammengeballte Körper, welche sich mit Hämatoxylin röthlich färben. Ihre Grösse entspricht gewöhnlich dem Lumen des Acinus, in welchem sie liegen. Dass es Caseingerinnsel sind, kann ich mit Bestimmtheit nicht behaupten. Dieselben finden sich in den mikroskopischen Präparaten einer normalen Mamma am häufigsten und verschwinden mit zunehmender Krankheit.

Wie schon oben angegeben, geht die jetzt allgemein herr-

schende Ansicht dahin, dass die Mastitis beim menschlichen Weibe mit den Schrunden der Warze in ursächlichem Zusammenhange steht und ist in einer statistischen Zusammenstellung von Kehrer[1]) der Nachweis geliefert, dass 25 Proc. aller Fälle von Warzenexcoriationen Mastitis zur Folge haben. Der Anschauung, als ob die Mastitis lediglich dadurch entstände, dass die Warzenschrunden die Milchausführungsgänge verschliessen und somit ein rein mechanisches Hinderniss für das Ausfliessen der Milch bilden, kann ich mich nicht anschliessen; ich pflichte einer anderen Ansicht bei und nehme an, dass der ursächliche Zusammenhang zwischen Warzenschrunden und Mastitis in einer Infection besteht. Was nun zunächst die Infection betrifft, so will ich zwar nicht behaupten, dass sie die einzige Ursache für Mastitis ist, denn ich kann mir eine Entzündung der Drüse in Folge eines Traumas sehr wohl denken, jedoch bin ich der Ueberzeugung, dass die Infection für die überwiegende Mehrzahl der Fälle zutrifft und die vielbeschuldigte Milchstauung keine Ursache für Mastitis sein kann. Letztere Anschauung hat zwar, wie ich oben zeigte, noch in der jüngsten Zeit gewichtige Vertreter gefunden, dürfte sich aber doch bei genauerer Betrachtung als unhaltbar herausstellen. Es sind vor Allem die zahlreichen Fälle in Rechnung zu ziehen, in welchen, was auch die Ursache sei, das Säugen plötzlich unterbrochen wird, ohne dass hierdurch Mastitis entsteht; ferner ist zu bedenken, dass ja doch ein durch Galaktostase hervorgebrachter Reiz nicht nur auf einen Theil der Drüse allein, sondern auf alle Drüsen in allen ihren Theilen wirkt und somit auch in allen Drüsentheilen Mastitis hervorrufen müsste. Dem widerspricht jedoch die Erfahrung gänzlich, denn es wird in allen Abhandlungen über Mastitis übereinstimmend angegeben, dass die Entzündung äusserst selten beide Brüste betrifft und auch nicht die Entzündung einer ganzen Mamma, sondern die Erkrankung irgend eines Segmentes die Regel bildet. Dagegen sprechen auch einige von Franck[2]) beobachtete Fälle. Bei drei Kühen war der Strichkanal eines Viertels in Folge von Euterentzündung verwachsen. In der nächsten Lactationsperiode schwollen nun zwar die betreffenden Viertel durch die aufgestaute Milch bedeutend an, jedoch entstand keine Mastitis und im Verlauf von 8 Tagen kehrten die betreffenden Mammae wieder

1) Kehrer, Beiträge zur Geburtskunde. 1879. II. Bd.
2) Franck, Handb. d. thierärztl. Geburtshülfe. S. 557.

auf ihr altes Volumen zurück. Dasselbe zeigen Versuche von Kehrer, welcher bei Kaninchen vor der Geburt die Mammae dick mit Collodium überzog und dann bei eintretender Lactation die gleiche Beobachtung machte.

Für eine Infection dagegen spricht sehr deutlich die Art und Weise, wie die Mastitis bei Thieren auftritt. Franck (l. c.), dem ich mich hierin gänzlich anschliesse, sagt: „Bei Thieren, deren Milchgänge vor ihrer Ausmündung in einen gemeinschaftlichen Milchbehälter münden (Pferd, Wiederkäuer, Schwein etc.), erkrankt fast ausnahmslos jene Drüsenpartie, deren Milchgänge in den gemeinschaftlichen Behälter führen, wie dies auch bei künstlichen Injectionsversuchen stattfindet, also bei der Kuh und Stute mindestens ein Viertel des ganzen Euters. Es erklärt sich diese Thatsache sehr einfach durch die Annahme, dass der Infectionsstoff zunächst in den gemeinschaftlichen Milchbehälter gelangt und von da aus in die sämmtlichen in ihn einmündenden Milchgänge eindringt. Ganz anders verhalten sich die Entzündungen bei jenen Thieren, deren Milchdrüse nach anderem Typus gebaut ist, nämlich beim Hunde, der Katze und dem menschlichen Weibe. Bei diesen findet sich kein gemeinschaftlicher Milchbehälter, es mündet bei ihnen vielmehr jeder Milchgang für sich an der Spitze der Saugwarze aus. Es erkrankt hier fast niemals primär der ganze Drüsencomplex, sondern immer nur der zu einem (oder einigen) Milchgang gehörige Drüsentheil. Bei diesen Thieren sind bekanntermaassen die partiellen Euterentzündungen die gewöhnlichen.“ Dass eine Infection durch septische Stoffe an einer unverletzten Mamma überhaupt stattfinden kann, hat ebenfalls Franck durch sehr interessante Versuche mit Einspritzung von Mastitiseiter in den Zitzenkanal von Kühen bewiesen. Es entstand darnach binnen 24 Stunden die heftigste Euterentzündung des betreffenden Viertels.

Es fragt sich nun: Was ist das inficirende Agens und wie hat man sich den Vorgang der Infection zu denken? Das inficirende Agens besteht jedenfalls aus Bacterien und zwar aus den gewöhnlichen Stäbchenbacterien, deren Anwesenheit in dem Inhalt der Acini und Milchgänge meiner frisch untersuchten Fälle gewiss keine zufällige war. Wenn Billroth meint, die Bacterien könnten dem Secretionsstrom entgegen nicht eindringen, weil sie keine Eigenbewegung haben, so glaube ich, dass der Secretionsstrom wohl nicht zu allen Zeiten gleich stark ist und vielleicht auch hier und da ganz sistirt,

ausserdem können ja auch wohl durch Druck auf das Organ von verschiedenen Seiten Ortsveränderungen in der Milchsäule entstehen und die Bacterien auf diese Weise weiter befördert werden. Jedenfalls, sei dem wie ihm wolle, konnte ich die Bacterien in allen Theilen der entzündlichen Organe nachweisen und muss sie daher auch als Infectionsträger beschuldigen. Als begünstigende Momente wirken beim Rinde, bei dem die Mastitis zweifellos häufiger als beim Weibe vorkommt, jedenfalls die übermässige Inanspruchnahme der Milchdrüse, sowie die constante Berührung der Zitzen mit dem Stallboden und dem Dunge, die septische Stoffe fortwährend in überreicher Menge bergen (Bollinger).

Als Weg für die Infection betrachte ich die Milch und die Milchgänge, und spricht hierfür nicht allein der Umstand, dass die Mastitis fast nur während der Lactation vorkommt, sondern auch die Thatsache, dass die Veränderung in der Milch die erste Erscheinung bei Mastitis ist und die in der Thierheilkunde mit Erfolg gebrauchte Therapie des vollständigen und oft wiederholten Ausmelkens. Ich führe hier an, was Franck[1]) über die Veränderungen der Milch schreibt: „Dieselbe ist geronnen und zerfällt demnach in einen festen Theil, der hauptsächlich aus Käsestoff besteht, und in einen flüssigen Theil. Der erstere verstopft öfters feinere Milchgänge, den Strichkanal und häuft sich in den weiteren Milchgängen und in der Milchcisterne in grösseren Mengen an. Diese bröckelige, oft mehr eiterähnliche Masse, wie sie ausgemolken wird, ist nur zum Theil als veränderte Milch aufzufassen, zum grossen Theil ist sie ein Transsudat aus dem Blute. Es geht dies schon aus der chemischen Analyse hervor. Es enthält nämlich dieses veränderte Secret im Ganzen nur wenig Casein, Milchzucker und Fett, dagegen viel Wasser und rohes Albumin. Die mikroskopische Untersuchung ergibt körnige Ausscheidung von Casein, vereinzelte Butterkörperchen, Epithelien der Milchgänge, des Strichkanales und der Drüsenbläschen und in überwiegender Menge Eiterkörperchen. Zwischen den geformten Bestandtheilen und die Zellen bedeckend wimmelt es von Mikrococcen und Bacterien.“ Wie oben erwähnt, verstopft die geronnene Milch die Ausführungsgänge, dabei dauert jedoch die Secretion der Drüse noch einige Zeit fort und wird die frisch secernirte Milch durch die fermentative Wirkung der Bacterien ebenfalls wieder ver-

1) Franck, Handb. d. thierärztl. Geburtshülfe. S. 551.

ändert, so dass das ganze Organ, resp. eine zu einem Milchausführungsgang gehörige Drüsenpartie von umgewandelter, mit Bacterien durchsetzter Milch erfüllt ist. Dass diese Milch quasi einen Fremdkörper (corps étranger, Velpeau) für die damit erfüllte Drüsenpartie bildet und auf das umgebende Drüsengewebe phlogogen wirkt, kann nicht Wunder nehmen. Man sollte nun glauben, dass die phlogogene Einwirkung sich zunächst bei den Epithelien geltend macht und ist dies auch von Franck[1]) angegeben worden. Ich habe dies nicht finden können; bei den von mir untersuchten Fällen sind stets die Epithelien der sich am längsten erhaltende Theil im ganzen Drüsenläppchen. Feinere mit dem Mikroskop nicht sichtbare Veränderungen mögen ja wohl in denselben vor sich gehen, aber eine sichtbare Veränderung erleiden sie dabei nicht; sie färben sich, wie die normalen Epithelien, zeigen ausser öfters vorkommenden Fetttröpfchen, welche ja eine physiologische Secretionserscheinung sind, keinerlei Inhalt im Protoplasma und überziehen ohne Unterbrechung die ganze innere Wand der Acini. Ich kann nur, wie Billroth[2]), sagen, ich weiss nicht, was aus ihnen wird; zuletzt scheinen sie mit der ganzen Drüsenbeere im kleinzelligen Infiltrat unterzugehen. Vielmehr richtet sich die phlogogene Wirkung der Milch zunächst auf das periacinöse Bindegewebe mit seinen Lymph- und Blutcapillarnetzen und bewirkt hier eine Auswanderung von weissen Blutkörperchen sowohl in das periacinöse Bindegewebe, als in das Lumen der Acini. Diese Auswanderung wird immer massenhafter, bis wir, wie ich oben geschildert, den fertigen Abscess haben, jedoch scheint sich nach meinen Präparaten der Process lange Zeit im intralobulären Bindegewebe abzuspielen, so dass aus je einem tertiären infiltrirten Drüsenläppchen ein primärer Abscess entsteht, welcher seine Wandung in dem umspinnenden Bindegewebe des zu Grunde gegangenen Drüsenläppchens findet. Hand in Hand mit dieser Auswanderung von Blutzellen etablirt sich im Interstitium der primären und secundären Drüsenlobuli eine lebhafte Bindegewebsneubildung, die sich sowohl durch absolute Vermehrung des Bindegewebes, als durch dessen grossen Zellenreichthum documentirt und entstehen hieraus die derben, schon makroskopisch sichtbaren und fühlbaren Abscesswandungen. Bei längerer Dauer des Leidens können sich verschiedene kleine Abscesse zu grösseren

1) Franck, Handb. d. thierärztl. Geburtshülfe. S. 550.
2) Billroth, Krankheiten der Brüste. Deutsche Chirurgie. S. 17.

vereinigen und bekommen wir sodann das bekannte Bild eines oder mehrerer Brustdrüsenabscesse mit ihren zerklüfteten Wandungen und prominirenden nekrotischen Gewebsfetzen.

Diese Abscesse verheilen nun entweder, und wir haben als Ausgang der Krankheit eine Cirrhose der Mamma (dies wird wohl das Gewöhnliche sein), oder es bleibt, während das eigentliche Drüsengewebe grösstentheils im wuchernden Bindegewebe untergegangen ist, ein chronischer, ulceröser Katarrh der Milchgänge zurück, wie an dem Fall, dessen Abbildung ich in Fig. IV gegeben habe, deutlich zu sehen ist.

Sobald die Krankheit einmal in das Stadium der Abscedirung getreten ist, ist es klar, dass sie sich nicht mehr auf die ursprünglich ergriffene Drüsenpartie und die Milchgänge als Verbreitungswege beschränkt, sondern auch durch die Lymphgefässe auf zunächst liegende Drüsentheile übergeht und hier Metastasen bildet. Hierbei verändert sich dann natürlich auch das mikroskopische Bild insofern, als nicht mehr das intralobuläre und interalveoläre Bindegewebe den Hauptsitz des Processes bildet, sondern ebenso auch das perilobuläre Bindegewebe mit ergriffen wird, und haben wir sodann dasselbe Bild, wie es eine Phlegmone der Mamma in Folge von Erysipel darbietet.

Ich denke mir nun auf Grund vorliegender Befunde den *Anfang und Verlauf der Mastitis* folgendermaassen:

Die Mastitis steht in nächstem Zusammenhang mit Wunden und Schrunden der Warze oder Zitze und erfolgt von hier aus durch Vermittelung der in den Milchgängen stehenden Milchsäule eine Infection. Das inficirende Element sind Spaltpilze, welche durch fermentative Wirkung die Milch verändern, welch letztere wieder in ihrer Veränderung phlogogen auf das umgebende Drüsengewebe wirkt. Es erfolgt hierauf bei fortwirkendem Reiz immer stärker werdende Auswanderung von weissen Blutkörperchen, sowohl in das intralobuläre und interacinöse Bindegewebe, als in das Lumen der Drüsenacini, bis ein jedes Drüsenläppchen nur mehr aus einem grossen rundzelligen Infiltrate, in welchem die Epithelien untergegangen sind, besteht, und wird diese kleinzellige Masse, resp. der beginnende Abscess von dem inzwischen durch Bindegewebsneubildung verstärkten perilobulären Bindegewebe in der Form des früheren Drüsenläppchens gehalten. Hierauf folgt centrale Erweichung des Infiltrates und Abscedirung. Von nun ab tritt der Process in ein chronisches Stadium, und je länger die Eiterung und die Krankheit dauert, desto vollständiger

wird die Atrophie des eigentlichen Drüsengewebes und um so mehr hypertrophirt das eigentliche Bindegewebe auf Kosten des letzteren. Alle diese Vorgänge folgen nur dann auf einander, wenn nicht zuvor die Heilung, welche ja wohl in jedem der angeführten Stadien eintreten kann, erfolgt.

Die meisten Autoren sprechen von einer parenchymatösen und einer interstitiellen Mastitis und scheiden diese beiden Formen streng von einander. Nach meinen Befunden erscheint jedoch eine derartige Differenzirung nicht berechtigt und dürfte für die Entzündung der in Lactation befindlichen Brustdrüse die Bezeichnung „puerperale Mastitis“ (Billroth) oder „Mastitis lactantium“, oder, wenn dieselbe lange dauert, „chronische Mastitis“ zutreffend sein. Auch könnte man, wenn man die Ursache und das Wesen der Krankheit charakterisiren will, noch „infectiös“ oder „interstitiell“ hinzufügen, jedoch niemals „parenchymatös“, denn das Parenchym ist, wie ich oben gezeigt habe, nicht erkrankt, sondern spielt sich der ganze Krankheitsprocess lediglich im Interstitium ab.

Es erübrigt noch der pathogenen Bedeutung der Milch, welche aus einer mit puerperaler Mastitis erkrankten Drüse stammt, zu gedenken. Es ist nämlich derartige Milch besonders für Säuglinge in hohem Grade gefährlich und können, ebenso wie bekanntermaassen das Gift von Maul- und Klauenseuche durch die Milch erkrankter Kühe auf den Menschen überzugehen vermag, die infectiösen Stoffe des Secretes einer entzündeten Milchdrüse schwere Formen von Gastroenteritis und Tod bedingen.

Auch möchte ich noch auf die zwar bekannte, aber, wie es scheint, immer noch nicht genügend gewürdigte *prophylaktische Therapie* der Mastitis beim Menschen hinweisen und dürfte bei rationeller Behandlung der ungünstig geformten und besonders zarten Brustwarzen während der Schwangerschaft und bei entsprechender Reinhaltung mit Anwendung der Antisepsis bei den einmal entstandenen Schrunden die Zahl der Erkrankungen an Mastitis bedeutend reducirt werden.

Was die Art und Weise der Behandlung betrifft, verweise ich auf alle neueren Lehrbücher der Geburtshülfe und der Pathologie des Wochenbettes, in welchen dieselbe erschöpfend behandelt ist.

Zum Schluss ergreife ich mit Vergnügen die Gelegenheit, meinem verehrten Lehrer, Herrn Prof. Dr. Bollinger, für die Anregung und Unterstützung bei dieser Arbeit auch an dieser Stelle meinen besten Dank auszusprechen.